

Capítulo 3: ecografía patológica del hombro

N. Díaz-Rodríguez, A. Rodríguez Lorenzo, J. Castellano-Alarcón y M. Antoral Arribas

Grupo de Trabajo de Ecografía de Semergen.

En este capítulo vamos a analizar las principales patologías que podemos diagnosticar en el hombro analizando los hallazgos ecográficos que debemos buscar en los tendones del manguito de los rotadores, del bíceps y de la bursa subacromial/subdeltoidea. Analizaremos la tenosinovitis bicipital, la sinovitis bicipital, la luxación bicipital, la subluxación, la rotura del tendón del bíceps, la calcificación del tendón subescapular, la rotura del tendón subescapular, la tendinitis del supraespinoso, la calcificación del tendón supraespinoso, el síndrome de pinzamiento o impingement, la rotura parcial del tendón supraespinoso, la rotura total del tendón supraespinoso, la bursitis aguda subacromio/deltoidea, la bursitis crónica subacromio/deltoidea y las fracturas de troquíter.

Palabras clave: ecografía, hombro, tendinopatía del manguito de los rotadores.

In this chapter, we are going to analyze the principal pathologies that we can diagnose in the shoulder, analyzing the ultrasound findings that we should look for in the rotator cuff, bicep tendons and subacromial/subdeltoid bursa ones. The following are analyzed: bicipital tenosynovitis, bicipital synovitis, bicipital dislocation, subluxation, bicep tendon rupture, calcification of subscapular tendon, rupture of subscapular rupture, supraspinatus tendon, calcification of supraspinatus tendon, impingement syndrome, partial rupture of supraspinatus tendon, total rupture of supraspinatus tendon. Acute subacromial/deltoid bursitis, chronic subacromial/deltoid bursitis and trochiter fractures.

Key words: ultrasound, shoulder, rotator cuff tendinopathy.

INTRODUCCIÓN

Las lesiones del manguito son casi siempre degenerativas y se relacionan con la edad y el uso excesivo. La patogenia parece ser multifactorial. Los objetivos de la ecografía en el hombro doloroso son¹.

- 1) Ubicar la causa del dolor en alguna de las estructuras anatómicas del hombro que son: tendón del supraespinoso, del infraespinoso, del subescapular; porción larga del bíceps, bursas subdeltoidea, subescapular y otras de la zona, recesos sinoviales, articulaciones acromioclavicular supraespinosa y espinoglenoidea y glenohumeral, el cartilago articular y el hueso cortical.
- 2) Hacer el diagnóstico diferencial de los distintos tipos de patología que afectan a cada una de esas estructuras.

En los pacientes con sospecha de ruptura del manguito rotador, los objetivos de la ecografía serán¹:

- 1) Diferenciar entre ruptura de tendones del manguito y otras patologías que afectan a los mismos, como son: cambios degenerativos o tendinopatías causados por impacto o *impingement*, exceso de uso o depósitos cálcicos, tendinitis inflamatoria (polimialgia reumática y otras), infiltración por tejido amiloide, en pacientes en diálisis crónica, atrofia muscular y tendinosa de cualquier causa, incluyendo la producida por el atrapamiento nervioso por gangliones o quistes del *labrum*.
- 2) Definir los tendones involucrados. El orden de frecuencia en que se desgarran los tendones del manguito es la siguiente: supraespinoso, infraespinoso, subescapular y redondo menor (infrecuente).
- 3) Establecer si las rupturas son completas o parciales en su espesor o grosor (de superficial a profundo), completas o parciales en su ancho (de anterior a posterior en el supraespinoso).
- 4) Si la ruptura es de grosor parcial, establecer si el compromiso es de la superficie humeral, bursal o si es interstancial (dentro de sí misma sin tocar ni la superficie bursal ni el cartilago humeral).
- 6) Si existe o no un desgarrar masivo. En el primer caso los extremos del tendón estarán separados por más de 5 cm y en general en estos casos hay más de un tendón del manguito afectado.

Correspondencia: Nabor Díaz Rodríguez.
Carretera Parada a Piñor, N-50, Bis, DP:
32890, Barbadas Ourense.
Correo electrónico: nabordiaz@semergen.es y semecor@terra.es

Recibido el: 09-08-2007 aceptado para su publicación el 09-08-2007.

TENDÓN DEL BÍCEPS

La ausencia de patrón fibrilar en el tendón siempre es anormal². Indica que el tendón está severamente degenerado, roto o dislocado y que ha sido reemplazado por tejido fibroso y de granulación³. El tendón del bíceps es una ventana a la patología del hombro; así, un tendón anormal nos alerta ante la probabilidad de que exista patología en otro lugar del manguito, un tendón y una bolsa normal con frecuencia son predictores de un resultado normal del estudio².

Tenosinovitis bicipital

El líquido en la vaina es un hallazgo patológico pero no específico^{4,5}. Puede verse en cualquier situación que cause derrame articular, cualquier sinovitis y en la capsulitis adhesiva. El 90% de los pacientes con líquido en la vaina del tendón del bíceps tiene patología en algún lugar de la articulación glenohumeral². Por esta razón no se diagnosticará tenosinovitis bicipitales a no ser que el tendón mismo esté engrosado o si la cantidad de líquido en la vaina es desproporcionada en relación al resto de la articulación². Se pueden acumular pequeñas colecciones de líquido medialmente en la vaina, en una sección longitudinal medial al tendón se observará en el fondo del saco sinovial ciego con forma de lágrima². Si el grado de inflamación es pequeño no se aprecian cambios en el grosor, ni en la ecogenidad, a medida que el proceso avanza vemos hipoecogenicidad, adelgazamiento y pérdida de estructura fibrilar.

Sinovitis bicipital (fig. 1)

El líquido en la vaina es un dato patológico pero no específico de patología del tendón del bíceps, pues puede verse en cualquier situación que cause derrame articular. El 90% de pacientes con líquido en la vaina, o sinovitis bicipital, tienen patología articular glenohumeral. El volumen de líquido sinovial suele ser proporcional a la gravedad de la lesión. La presencia de "detritus ecogénicos" dentro de una gran colección en la vaina suele ser indicativo de fractura intraarticular no detectada. El líquido en la vaina debe ser diferenciado del líquido en la bursa subacromial-subdeltoidea que yace superficial entre la vaina y el músculo deltoides.

Luxación bicipital

La inestabilidad del tendón largo del bíceps se puede presentar desde una subluxación hasta la luxación. La luxación del tendón largo del bíceps se acompaña en un 20% de los casos a rupturas del manguito de los rotadores. La luxación es cuando el tendón completo se coloca por fuera de la corredera². Esta luxación se suele asociar con el desgarro del grosor total del manguito de los rotadores. La luxación del tendón del bíceps es una causa infrecuente, y a veces no reconocida, de dolor del hombro⁶. Las dislocaciones, ocurren en la zona medial, superficiales o profundas al subescapular, y en la mayoría de los casos están asociadas a un desgarro de grosor total del tendón supraespinoso, pero pueden ocurrir también tras levantar una carga pesada².

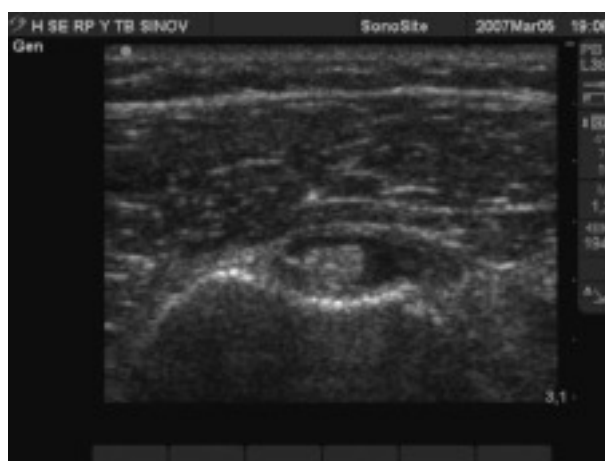


Figura 1. Tendón del bíceps rodeado de imagen anecoica por sinovitis bicipital.

La luxación del tendón del bíceps suele ser medial, poco frecuente y siendo raro como hecho aislado, asociada frecuentemente a rotura del tendón subescapular y desgarro de la inserción del ligamento transversal, situándose fuera de la corredera bicipital, bien como subluxación sobre el troquíen o bien como luxación total o dislocación localizándose el tendón del bíceps en el territorio del tendón subescapular.

SUBLUXACIÓN

La subluxación se produce cuando por lo menos una parte del tendón se desplaza por encima de la tuberosidad menor a la altura de la corredera². De fácil diagnóstico por ecografía, en corte transversal, con corredera vacía, tendón desplazado medialmente y ligamento transversal cóncavo.

Rotura del tendón del bíceps

La ruptura aguda del tendón normal es poco frecuente, habitualmente vemos las rupturas en tendones que han sufrido procesos inflamatorios o degeneraciones crónicas. Las fibras tendinosas aparecen deslustradas con pérdida de estructura y disminución del grosor del tendón. La ruptura se muestra como una zona hipoecoica con bordes nítidos. La rotura completa del tendón largo del bíceps se diagnostica clínicamente, el tendón se retrae y el músculo se contrae. La visualización de todo el tendón en la corredera bicipital no excluye una ruptura distal, generalmente a nivel de la unión músculo-tendinosa. Ecográficamente la no visualización del tendón en la corredera bicipital es sugerente de rotura del mismo, recordar que la luxación nos puede dar una imagen similar y que el estudio dinámico nos dará el diagnóstico diferencial.

Los desgarros del manguito de los rotadores se pueden clasificar en desgarros de grosor total o grosor parcial². Los de grosor total permiten la comunicación entre la articulación glenohumeral y la bolsa subacromial. Los desgarros de grosor parcial son desgarros que no producen esta comunicación anormal².

El signo de la corredera vacía², es aplicable a las roturas agudas del tendón del bíceps. Los desgarrs de grosor total se identifican fácilmente por una discontinuidad abrupta del patrón fibrilar, pero los desgarrs parciales también pueden ser identificados². Los desgarrs intrasustancia, que producen una cavidad con forma de jeringa en el espesor del tendón, no son infrecuentes². El volumen de líquido en la vaina tiende a ser grande en los desgarrs de grosor total y pequeña en los desgarrs parciales².

La desaparición del patrón fibrilar del tendón bicipital, por ecografía, orienta hacia rotura. Los desgarrs totales se identifican en la ecografía por discontinuidad del patrón fibrilar. Se diagnostica por la clínica, "signo de Popeye" y la ecografía con corredera bicipital vacía. La ruptura distal se produce en la unión miotendinosa, en ellas una corredera bicipital vacía puede deberse a una rotura o luxación del bíceps. En la rotura el tendón no se visualiza y la corredera está vacía. En el corte longitudinal puede verse el extremo distal del tendón retraído.

TENDÓN SUBESCAPULAR

Calcificación del tendón subescapular (fig. 2)

Las calcificaciones del manguito de los rotadores se clasifican en focos hiperecogénicos: con sombra posterior definida (79%), con sombra tenue (14%) y sin sombra posterior (7% del total). Los de imagen sin sombra o "tipo grumoso" (en ecografía) son prácticamente líquidas (en la anatomía patológica) y pueden ser aspiradas con éxito.

Rotura del tendón subescapular

Sólo un pequeño porcentaje de los desgarrs o roturas del manguito rotador afectan predominantemente (6% de todas las roturas) o exclusivamente (2% de todas las roturas) al tendón subescapular.

TENDÓN SUPRAESPINO

Tendinitis del supraespinoso

La tendinitis no produce cambios morfológicos fiables en el tendón supraespinoso, pero con frecuencia el tendón está llamativamente engrosado en comparación con el del lado contralateral asintomático². Una diferencia de grosor del tendón de más de 2 mm en comparación con el contralateral ha sido sugerida como un criterio de tendinitis⁷. Otros autores han sugerido un aumento de más de 2,5 mm o de un tercio del grosor del tendón contralateral⁸.

Las tendinitis calcificantes son un estadio intermedio entre la tendinitis aguda y crónica. Se presenta como imágenes ecogénicas o hiperecoicas sin sombra posterior, a diferencia de las hipoecoicas de las tendinitis agudas, y sin calcificación con sombra típico de las tendinitis crónicas. La tendinitis calcificante tiene 3 fases: a) I o Silente: los depósitos de calcio están definidos con mínimos síntomas; b) II o Mecánica-Reabsortiva: los depósitos se licúan y están peor definidos por imágenes radiográficas; c) III: los depósitos de calcio se asocian con bursitis y periartritis adhesiva. El marcaje ecográfico preoperatorio de estas calcificaciones consigue mejores resultados quirúrgicos que la cirugía convencional⁹.

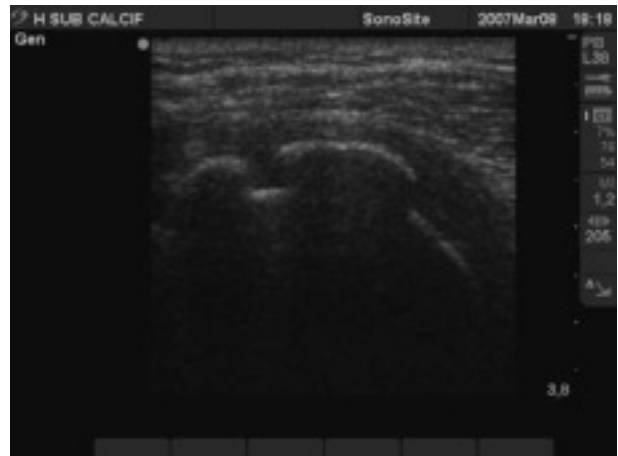

Figura 2. Tendón subescapular, con gran imagen hiperecoica intratendón con sombra posterior por calcificación, que impide ver la cortical del trocín humeral.

Calcificación del tendón supraespinoso

Calcificación única en semiluna: las calcificaciones con sombra bien definida, las más frecuentes (79% de las calcificaciones), son verdaderas calcificaciones no solucionables por aspiración. En este tipo de calcificaciones la ecografía se ha mostrado más fiable que la radiografía para definir la consistencia de las calcificaciones del manguito. En las calcificaciones el tendón presenta una ecoestructura fibrilar normal y forma en rueda de coche normal, presentando un foco hiperecoico en semiluna única central con sombra posterior.

Rotura parcial del tendón supraespinoso

Es raro encontrar tendones del manguito de los rotadores normales en mayores de 50 años¹. Las rupturas pueden ser crónicas o agudas. Las primeras, son las más frecuentes en pacientes ancianos, en los que realizan trabajos con actividades sobre la cabeza, practican deportes de lanzamiento o presentan inestabilidad glenohumeral. Las rupturas agudas se asocian en general a caídas, luxaciones del hombro, rupturas del tendón del bíceps asociadas a esfuerzos deportivos o accidentes y además se pueden asociar a las lesiones crónicas¹. Los desgarrs del manguito de los rotadores casi siempre comienzan en la zona crítica del tendón supraespinoso^{1,2}.

Los desgarrs de grosor parcial tienen 3 categorías:

- 1) Superficiales o bursales o acromiales: son aquellas en las que se produce la ruptura parcial del tendón en su cara acromial o bursal, en tanto permanecen intactas las fibras más profundas del tendón.
- 2) Intratendón o Intrasustanciales (fig. 3): rupturas que se producen en el interior de la sustancia tendinosa, mientras permanece íntegra la superficie acromial y articular del tendón.
- 3) Profundas o articulares: rupturas en las que la porción profunda o articular del tendón, mientras que la parte superficial acromial permanece íntegra.

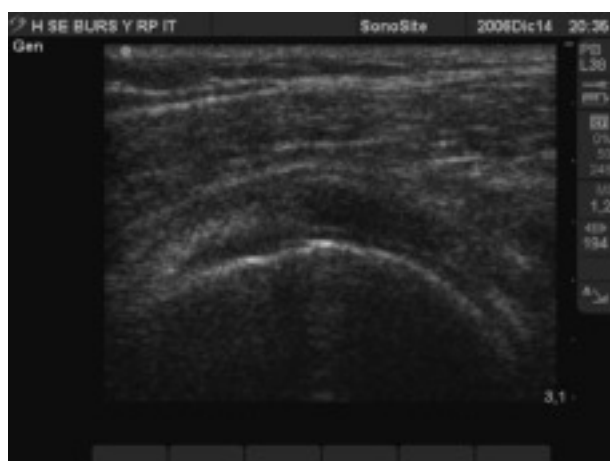


Figura 3. Tendón supraespinoso con imagen anecoica intratendón debida a rotura parcial intrasustancia, con línea hiperecogénica adyacente a la cortical humeral por signo del "cartilago interfase" y sin alteración de la imagen de "rueda de coche" del tendón supraespinoso.

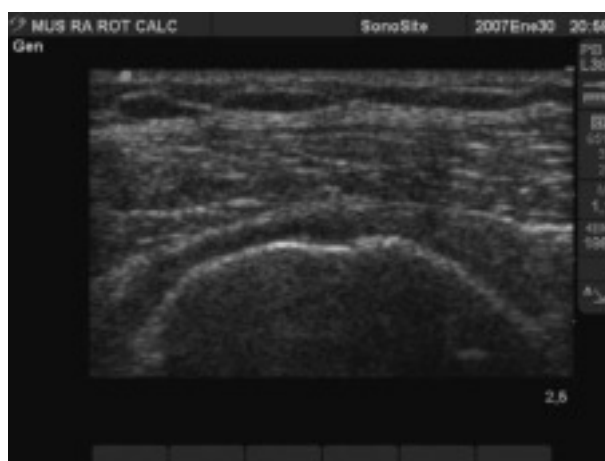


Figura 5. Tendón supraespinoso, ausente, secundario a "rotura total masiva con retracción" y descenso del deltoides con alteración de la imagen "rueda de coche" del tendón supraespinoso presentando el signo de "rueda pinchada".

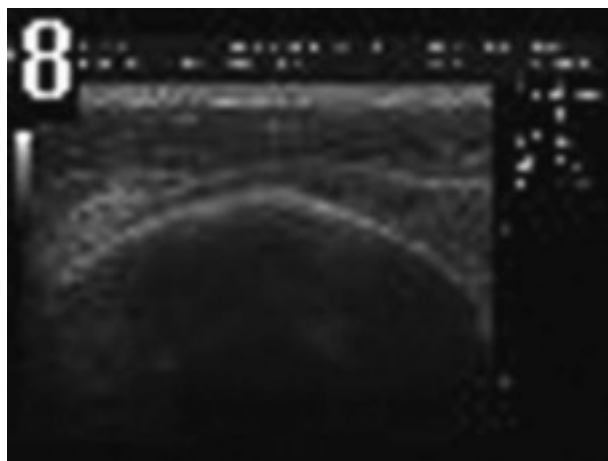


Figura 4. Tendón supraespinoso (se). Gran adelgazamiento con imagen anecoica intratendón debida a rotura parcial de grosor completo y afectación de mas del 50% de la sección, contactando la bursa con la cortical del húmero pero con tendón presente retraído a los laterales, con alteración de la imagen de "rueda de coche" del tendón supraespinoso, presentando el signo de "rueda pinchada".

En la artroscopia estas rupturas se suelen manifestar en forma de fibrilaciones en la porción inferior del tendón. Se han descrito dos criterios para representar los desgarros de grosor parcial: a) Un foco mixto e hiperecogénico en la zona crítica del tendón supraespinoso; b) una lesión hipoeecogénica visualizada en dos planos ortogonales con extensión articular o bursal¹⁰. Un tercer criterio ha sido aplicado con éxito por algunos autores: la presencia de un foco hiperecogénico grande, dominante en el espesor del manguito, con o sin reducción del grosor asociado¹¹. Son las rupturas parciales de grosor completo o reborde rasgado y, entre ellas, se pueden distinguir 2 tipos: con afectación de menos del 50% de la sección del tendón, y con afectación de más del 50 % de la sección del tendón (fig. 4).

Corresponden a la discontinuidad focal de las fibras que producirán¹:

- 1) Defecto hipoeicoico en la superficie bursal.
- 2) Defecto hipoeicoico en la superficie cartilaginosa.
- 3) Defecto hipoeicoico intrasustancia.
- 4) Patrón de ecogenicidad mezclada (rebordado rasgado).
- 5) Línea hipoeicoica en el tendón.
- 6) Línea ecogénica en el tendón.
- 7) Tendón adelgazado focalmente si la ruptura parcial en espesor es crónica.

La sensibilidad de la ecografía para detectar la rotura parcial es de 93% y la especificidad 94%. Las roturas parciales articulares, son las más fácilmente diagnosticadas por ecografía, suponen un 40% de todas las roturas parciales. El 25% de las roturas parciales se asocian a líquido en la bursa, y son visibles por artrografía. El 66% de las roturas parciales se asocian a sinovitis bicipital, como en este caso por proximidad del tendón del bíceps.

Las roturas parciales bursales, las segundas en frecuencia por diagnóstico ecográfico se observan como defectos hipoeicoicos, cóncavos, en la superficie bursal del tendón. Muy sensibles a la palpación ecográfica. Asociada frecuentemente a bursitis subacromio-deltoides.

Las roturas parciales en el espesor del tendón o intratendinosas se ven como un defecto ovalado o redondeado en ambos cortes.

Rotura total del tendón supraespinoso (fig. 5)

Los desgarros del grosor total pueden clasificarse según el número de tendones afectados o según su tamaño. El tamaño de un desgarrado de grosor total se estima a partir de imágenes obtenidas en los dos planos². El plano en que el desgarrado es mayor es el que se usa para la clasificación². Como la anchura del tendón supraespinoso es de 2,5 cm, los desgarrados que se extienden más de los 2,5 cm tienen

que afectar al tendón infraespinoso. Wiener¹¹, los clasifica en: a) desgarros parciales, b) desgarros pequeños (menores de 1 cm), c) desgarros grandes (de 1 a 3 cm) o de grosor completo, ya vistos, y d) desgarros masivos (más de 3 cm), que son los de este apartado y se acompañan de retracción del tendón. En función de la situación se clasificarían en:

- 1) Roturas transversales: donde la longitud mayor de la lesión se produce en un plano perpendicular al tendón.
- 2) Roturas longitudinales o verticales: aquellas en las que la dirección de la rotura es paralela al tendón.
- 3) Roturas combinadas o mixtas: generalmente con pérdida de sustancia. La rotura suele ser circular u ovoidea y con separación de los bordes de ambos planos.

Los signos primarios de desgarró de grosor total son ^{1,2}: a) ausencia de manguito de los rotadores, b) no visualización focal del manguito, c) grieta hipoecogénica o anecogénica en el manguito, d) comunicación articular directa, a través de un hueco en el tendón, con bolsa subacromial-subdeltoidea distendida, e) tuberosidad desnuda (aposición directa focal del músculo deltoides sobre la tuberosidad mayor), f) compresión del tendón, y g) herniación del músculo deltoides o de la bolsa subacromial-subdeltoidea en el manguito de los rotadores.

Los signos secundarios son ^{1,2}: a) irregularidades de la cortical en la tuberosidad mayor, b) bursitis subacromial-subdeltoidea, c) signo del cartílago, d) derrame en la vaina del tendón del bíceps, e) derrame en la articulación glenohumeral.

La rotura total en el espesor del tendón o intratendinosa se ve como un defecto ovalado o redondeado en ambos cortes, conocido como signo de la “rueda pinchada” y signo del “cartílago Interfase”. En el corte longitudinal se puede observar la deformidad del “pico de loro”, además de la ausencia del tendón por retracción.

SÍNDROME DEL PINZAMIENTO O IMPINGEMENT

El *impingement* subacromial se define como la distensión de la bolsa subdeltoidea contra el borde externo del acromion durante la abducción (o flexión anterior) desde la postura en abducción¹²; o el abombamiento del tendón supraespinoso durante la abducción contra el borde externo del acromion^{13,14}. La presencia de un acúmulo de líquido en la bolsa subacromial-subdeltoidea por sí sola se ha utilizado como un criterio más de la presencia de síndrome de *impingement* en estadio precoz (grado 1 de Neer)². La presencia de engrosamiento en las partes blandas de la bolsa con un manguito intacto implica un grado 2². El engrosamiento del manguito de los rotadores (tendinitis) se ha correlacionado con *impingement* en estadio 1, un manguito adelgazado y ecogénicos (fibrosis) se correlaciona con estadio 2⁸. Holsebeeck² los clasifica en estadio 1: engrosamiento de la bolsa de 1,5 mm a 2 mm, estadio 2: engrosamiento de la bolsa mayor de 2 mm, y estadio 3: desgarró de grosor total o parcial del manguito de los rotadores.

Síndrome de pinzamiento o *impingement* secundario a un atrapamiento crónico del manguito, esencialmente el tendón supraespinoso, y de la bursa subacromiodeltoidea entre la cabeza humeral y el acromion. Hay 3 estadios: I, con edema y hemorragia; II, con fibrosis y rotura parcial del manguito y bursitis; y III, con rotura total del manguito.

Bursitis aguda subacromio/deltoidea (fig. 6)

En la bursitis aguda se produce un aumento del volumen de la bursa sin cambios en la estructura bursal, y las dos hojas bursales se separan. Una separación mayor de 2 mm se considera patológica. La comparación con el contralateral confirma esta patología. El líquido en la bursa es claramente anecoico, produciendo una ligera potenciación de la señal acústica en el manguito de los rotadores. Las paredes bursales no se encuentran alteradas.

La bolsa subacromial-subdeltoidea es la mayor del organismo. Actúa como unión entre el manguito de los rotadores y el acromion y músculo deltoides. El líquido de la bolsa disipa la fricción entre ambas estructuras. Los componentes subdeltoideos y subacromial de la bolsa son contiguos en el 95% de los pacientes. El líquido en la bursa tiende a acumularse en tres localizaciones²:

- 1) Distal al borde lateral de la tuberosidad mayor, justo distal a la inserción del supraespinoso, en forma de lágrima.
- 2) Anterior al tendón subescapular durante la rotación externa. El líquido es bombeado hacia esta localización por la obliteración del receso subcoracoideo, donde se acumula en rotación interna.
- 3) Anterior a la corredera bicipital.

La bursa subacromiodeltoidea es la más grande del organismo. Por delante cubre a la corredera bicipital. La bursa está separada de la articulación por el manguito, por ello los desgarros de grosor completo del manguito permiten la comunicación entre la bursa y la articulación.

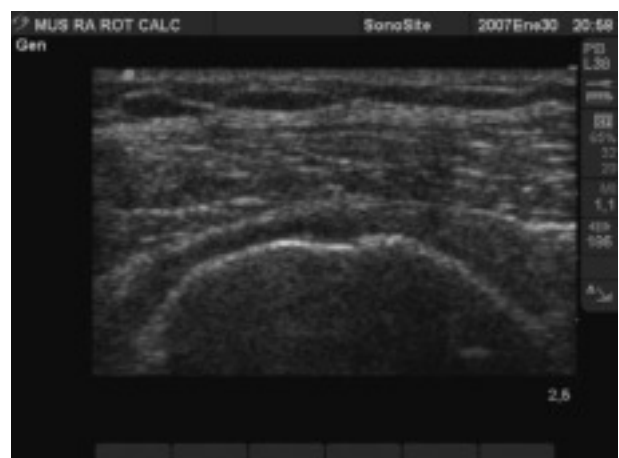


Figura 6. Bursa subacromio-deltoidea con imagen anecoica intrabursal en zona superior del tendón supraespinoso entre éste y deltoides por bursitis aguda subacromio-deltoidea.

BURSITIS CRÓNICA SUBACROMIO/DELTOIDEA

Puede ser sensible a la palpación ecográfica. El tejido bursal engrosado se abomba contra el borde del acromion, no siendo capaz de pasar debajo del mismo. A diferencia de la aguda las paredes de la bursa aumentan en anchura. En estos casos la zona hiperecogénica corresponde a la pared bursal, en dichas paredes o incluso en el interior de la bursa, se pueden apreciar zonas de tejido proliferativo fibrovascular o incluso calcificaciones que ecográficamente se pueden mostrar como nódulos hiperecogénicos nadando libres o unidos a la pared bursal hipertrofiada. Ocasionalmente las paredes de la bursa se adhieren a las estructuras que las rodean.

Tendón con imagen anecoica focal a nivel de bursa subdeltoidea, entre tendón supraespinoso normal y músculo deltoides. La bursa subacromio-deltoides es la más grande del organismo. Por delante cubre a la corredera bicipital. La bursa está separada de la articulación por el manguito, por ello los desgarros de grosor completo del manguito permiten la comunicación entre la bursa y la articulación. La bursitis de localización anterior a la corredera bicipital suele ser indicadora precoz de rotura del manguito. Puede ser sensible a la palpación ecográfica. El tejido bursal engrosado se abomba contra el borde del acromion y no es capaz de pasar debajo del mismo.

FRACTURAS/FISURAS DEL TROQUITER

Estas fracturas pueden pasar desapercibidas en la radiografía². Son irregularidades de la cortical del troquiter humeral por fracturas y fisuras con pequeño fragmento óseo suelto e imagen anecoica en la inserción del infraespinoso debida a rotura. Una depresión en el contorno redondeado de la cabeza humeral a este nivel indica una deformidad de Hill-Sachs secundaria a luxación del hombro. La ecografía también es útil para detectar impactaciones óseas, como la lesión de Hill-Sachs, que aparece como un de-

fecto del contorno posterolateral de la cabeza humeral tras una luxación del hombro.

BIBLIOGRAFÍA

1. Rodríguez ML. La ecografía del manguito de los rotadores. Revista del Hospital Privado de Comunidad. Volumen 5, número 2, agosto-diciembre 2002.
2. Van Holsbeeck MT, Introcaso JH. Ecografía del hombro. En: Van Holsbeeck MT editor. Ecografía musculoesquelética. Madrid: Marban; 2.º ed; 2002. p. 463-516.
3. Farin PU, Jarama H, Harju A, Soimakallio S. Medial displacement of the biceps brachii tendon: evaluation with dynamic sonography during maximal external shoulder rotation. Radiology. 1995;195:845-8.
4. Midlenton WD, Edelstein G, Reinus WR, et al. Sonographic detection of rotator cuff tears. AJR Am J Roentgenol. 1985;144:349-53.
5. Paavolainen P, Ahouvo J. Ultrasonography and arthrography in the diagnosis of tears of the rotator cuff. J Bone Joint Surg. 1998;70:1224-30.
6. DePalma AF, Cooke AJ, Prabhakar M. The role of subscapularis in recurrent anterior dislocation of the shoulder. Clin Orthop Relat Res. 1967;54:35-9.
7. Dondelinger RF. Peripheral Musculoskeletal Ultrasound Atlas, 2nd ed. New York: Thieme; 1995. p. 65.
8. Crass JR, Craif EV. Noninvasive imaging of the rotator cuff Orthopedics. 1988;11:57-64.
9. Kayser R, Hampf S, Seeber E, Heyde CE. Value of preoperative ultrasound marking of calcium deposits in patients who require surgical treatment of calcific tendinitis of the shoulder. Arthroscopy. 2007;23:43-50.
10. Van Holsbeeck MT, Vandeschueren G, Wohlen JR. Shoulder sonography in adhesive capsulitis. Presented at the 83rd annual meeting of the Radiological Society of North America, Chicago, December 1997.
11. Wiener SN, Seitz WH. Sonography of the shoulder in patients with tears of the rotator cuff: Accuracy and value for selecting surgical options. AJR. 1993;160:103-7.
12. Farin PU, Joroma H. Sonographic findings of rotator cuff calcifications. J Ultrasound Med. 1995;14:7-14.
13. Collins RA, Gristina AG, Carter RE, et al. Ultrasonography of the shoulders: Static and dynamic imaging. Orthop Clin North Am. 1987;18:351-60.
14. Drakeford MK, et al. A comparative study of ultrasonography and arthrography in evaluation of the rotator cuff. Clin Orthop. 1990;253:119-22.