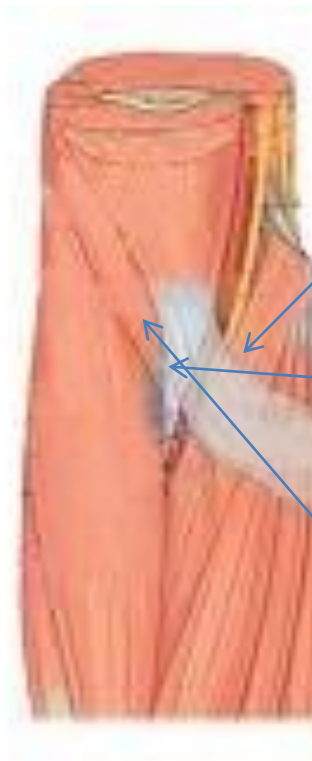
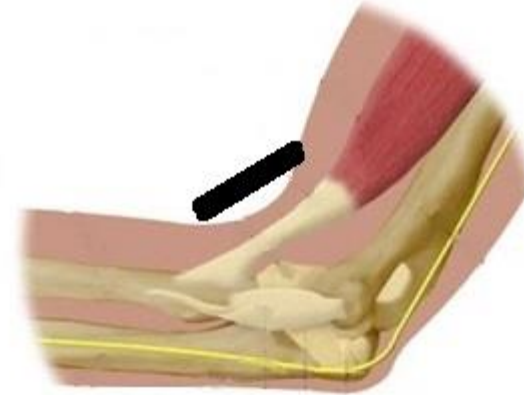

Ecografía de codo y muñeca

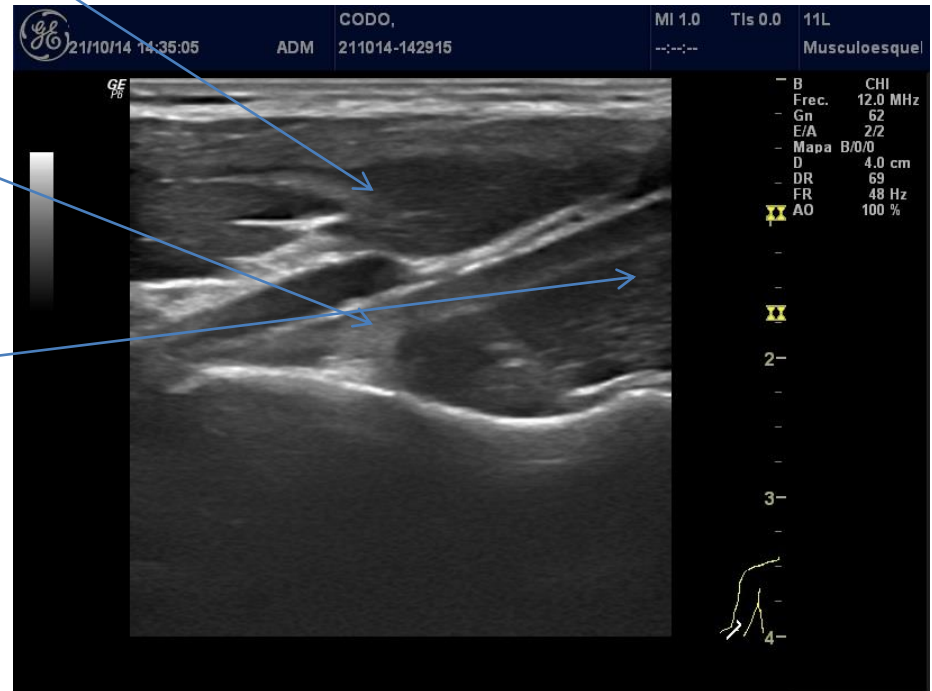
Tendón del bíceps braquial

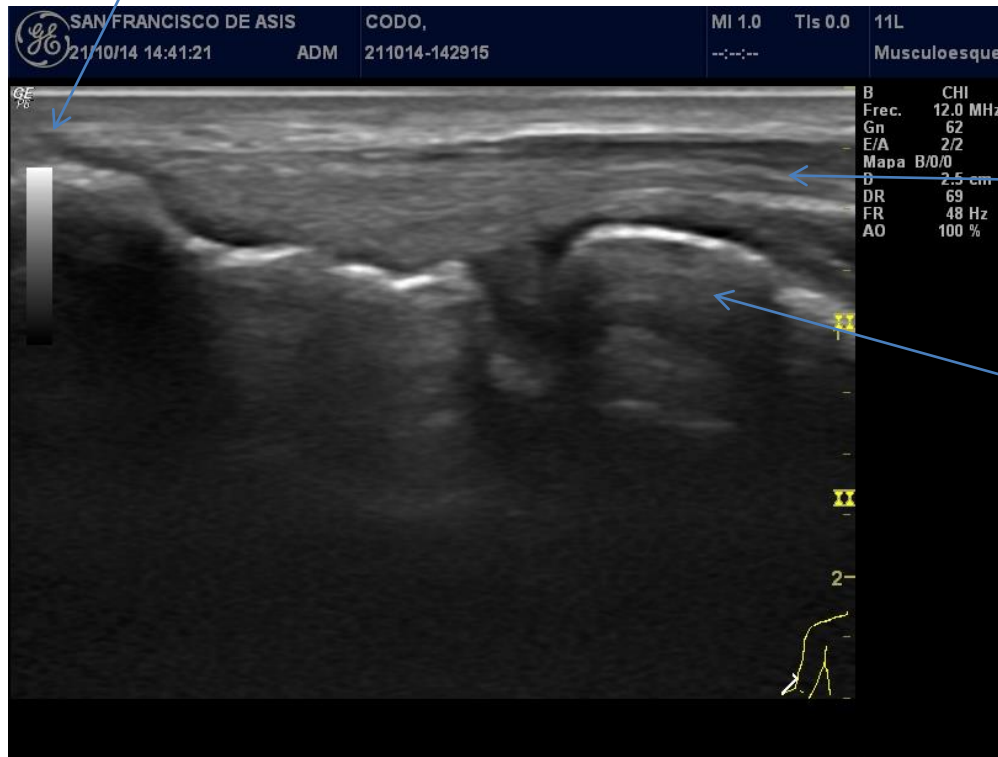
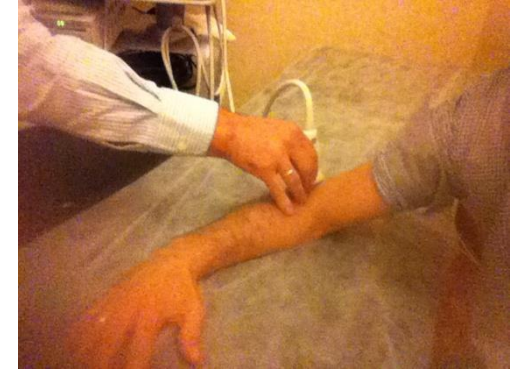
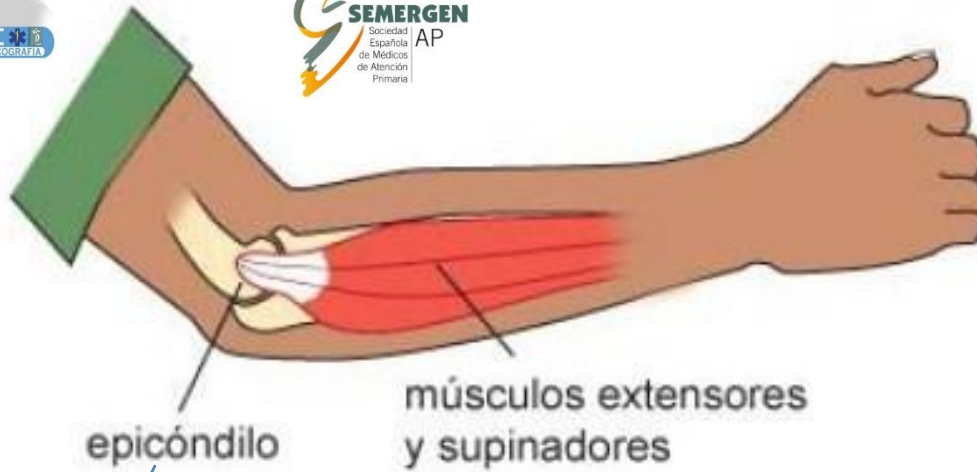
m. pronador
redondo

t. bíceps

m. braquial

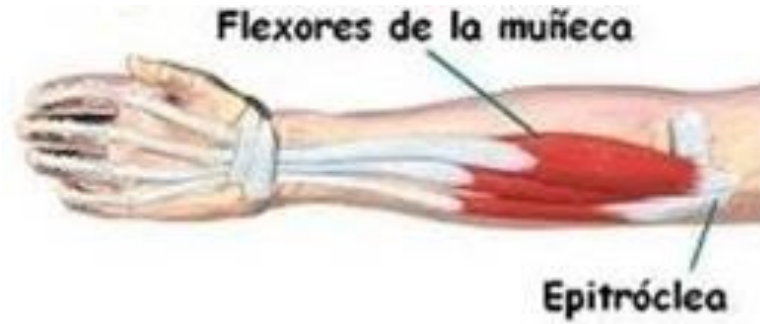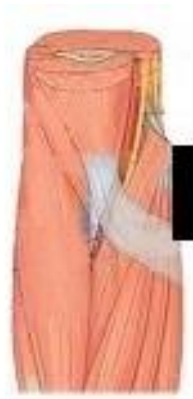




Tendón común de los extensores de carpo y mano

Cabeza del radio

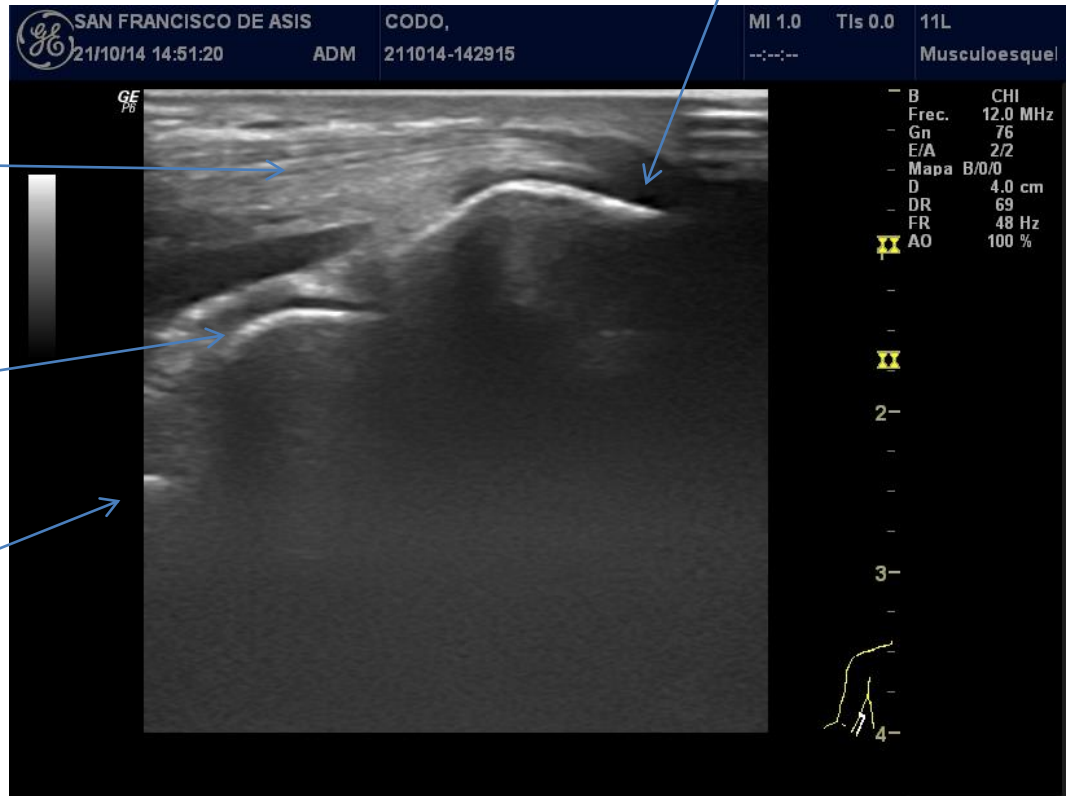


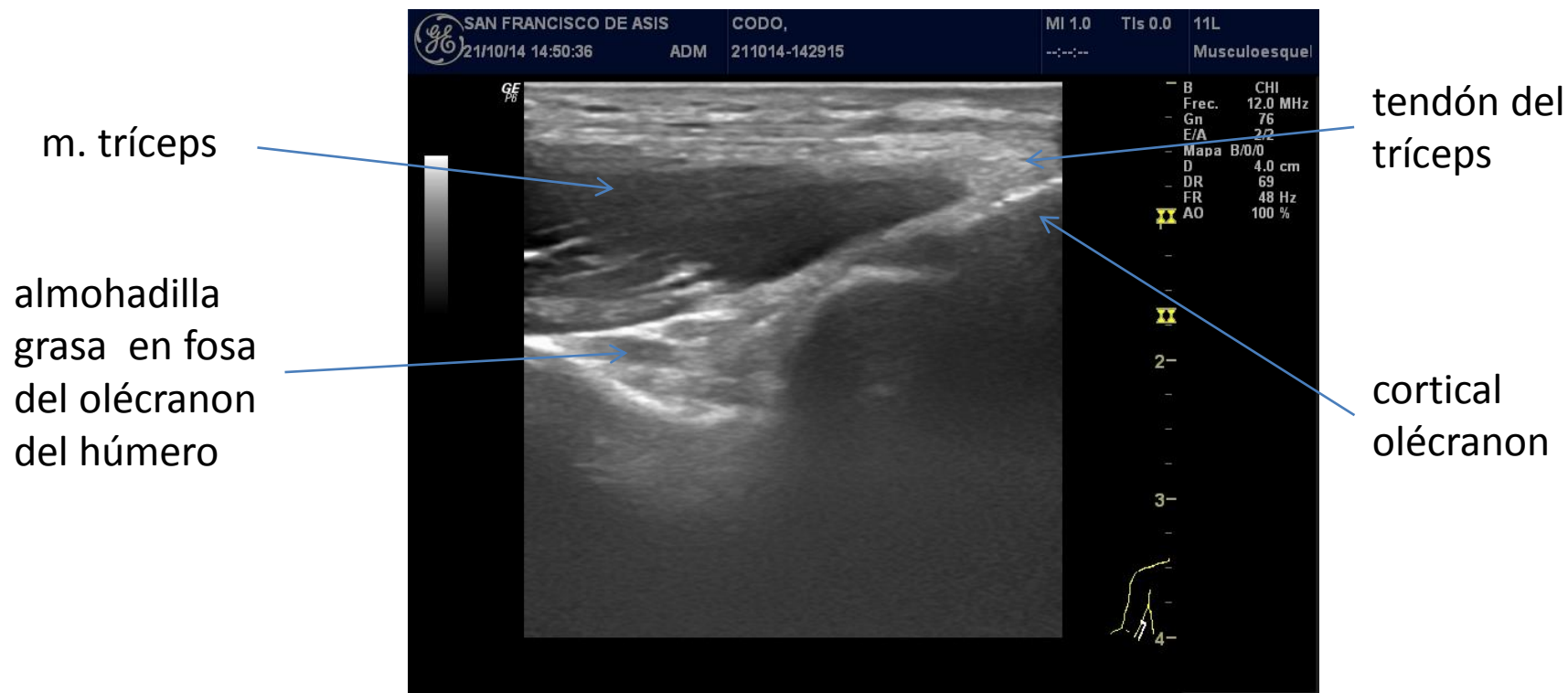
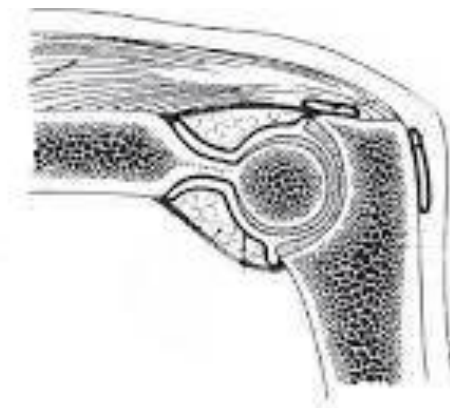
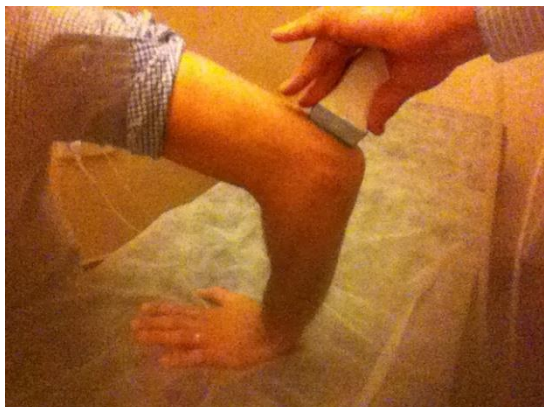

Tendón común de
los flexores de
carpo y mano

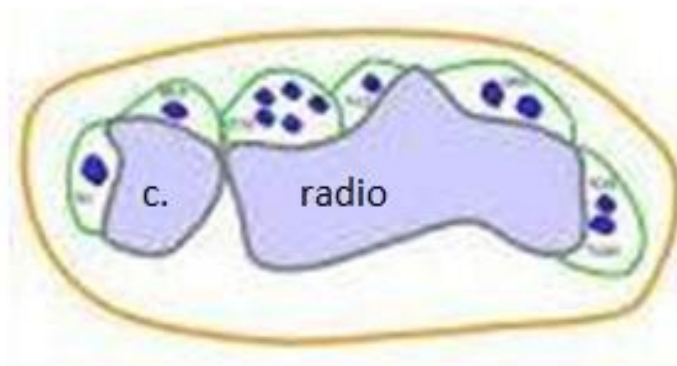
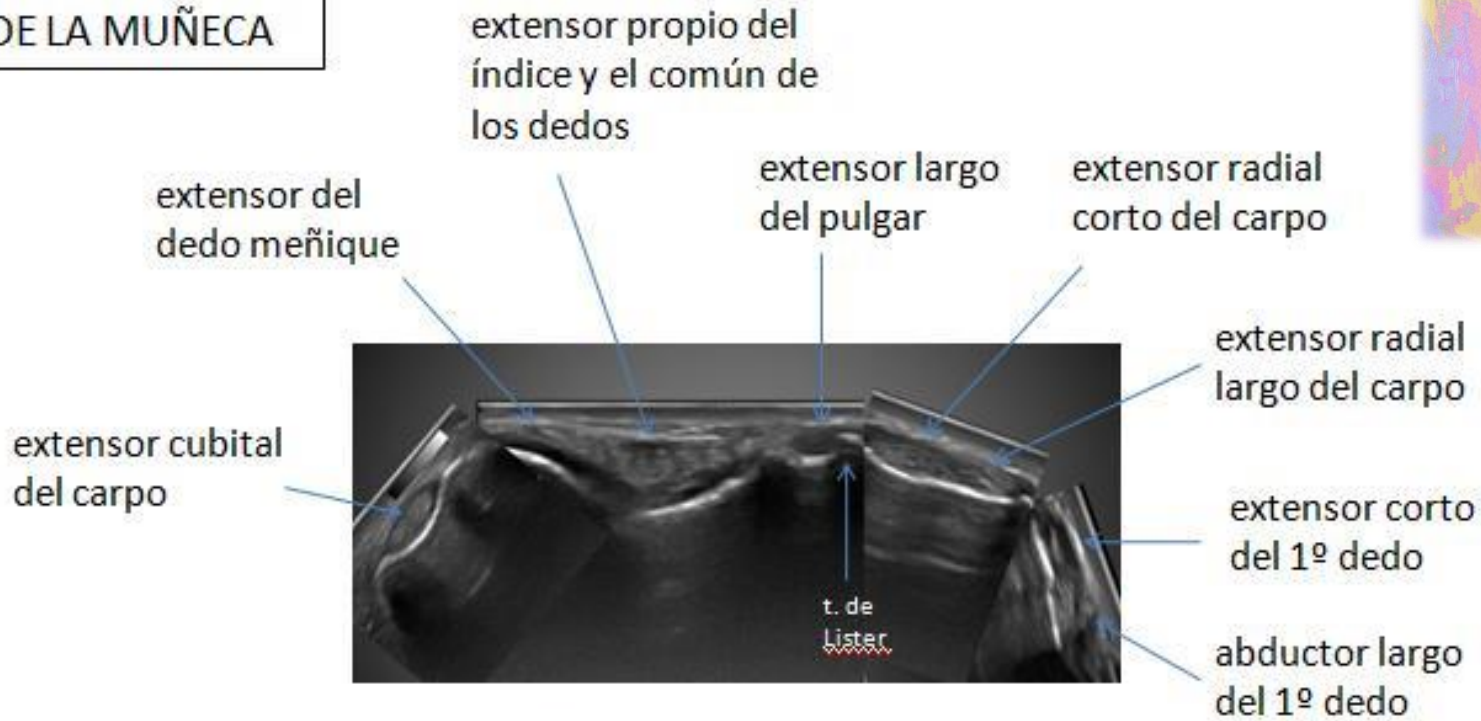cortical lateral de
tróclea humeral

cortical cubital





CARA DORSAL
DE LA MUÑECA



**CARA PALMAR
DE LA MUÑECA**

